

Empirische Untersuchung zur Sutherlandschen Theorie der Bewegung der Synchondrosis-Spheno-Basilaris am menschlichen Schädel

Abstrakt

Bisher gilt in der Osteopathie der Grundsatz: Die Synchondrosis-Spheno-Basilaris (SSB) bewegt sich; u.a. um definierte Achsen in Extension und Flexion. Diese These wurde von W.G. Sutherland aufgestellt und gilt bis heute als Regel in der cranialen Osteopathie.

Die von der Gesellschaft für Kinderosteopathie (GKO) in Auftrag gegebene Studie soll die These der Beweglichkeit der SSB überprüfen. Dazu wurden in verschiedenen Einrichtungen eine Vielzahl von Schädeln, vom Fötal Schädel der 12. Woche bis hin zu Erwachsenenschädeln gesichtet, vermessen und Fotodokumentiert.

Ziel der Studie war es zu dokumentieren ob die SSB eine Struktur, ähnlich einem Gelenk, bildet und damit im Sinne der Kinematik beweglich ist, und wenn ja, bis zu welchem Alter.

Im Bereich der Fötal- und Kinderschädel konnte die These, die SSB ist eine gelenkige Verbindung und beweglich, bestätigt werden.

Bei den Erwachsenenschädeln konnte die These, die SSB sei eine gelenkige Verbindung und beweglich, aufgrund der kompletten spongiösen Durchbauung, eindeutig widerlegt werden.

„Ich habe lediglich das Anliegen, bei diesem Thema der Wahrheit so nahe wie möglich zu kommen.

Osteopathie ist eine Wissenschaft. Ihr Nutzen ist die Heilung der Betroffenen.

Der Osteopath muss die Dinge ergründen und das Gesagte auch beweisen.

A. T. Still

Schlüsselwörter

SSB, PRM, Bewegung der SSB, Ossifikation der SSB, bisherige Sichtweise der Osteopathie

Einleitung

Bei den von Sutherland erstmals beschriebenen Bewegungen im Cranium und den Knochen der Zentrallinie (Sacrum, Os occipitale, Os sphenoidale, Os ethmoidale, Os vomar), wird der Synchondrosis-Spheno-Basilaris (SSB) eine zentrale Schlüsselrolle zugemessen. Um Rotationsachsen der SSB beziehungsweise des Os sphenoidale und des OS occipitale, sollen wahrnehmbare rhythmische Bewegungen in Extension und Flexion stattfinden. Um diese Bewegungen

herum ist das craniale und cranosacrals Konzept der Osteopathie aufgebaut. Neben der SSB sollen auch die cranialen und spinalen Meningen sowie die reziproken Spannungsmembranen eine essentielle Rolle bei diesen Bewegungen spielen. In der klassischen Osteopathie wird beschrieben, dass die Kraftübertragung vom Sacrum auf die SSB über die duralen Meningen erfolgen soll. Durch eine Flexion des Sacrums soll es zu einer Entspannung im Bereich der Septen kommen, so dass die SSB leicht steigt. Sutherland spricht davon, dass die sphenobasilare Verbindung ein wichtiges Gelenk darstellt (Sutherland-Kompendium, S. I-68). Auch Upledger geht davon aus, dass sich die SSB um Rotationsachsen bewegt. Hierzu existiert bisher kein wissenschaftlicher Nachweis (Upledger, 2009). In einigen Literaturstudien (z. B. Krishan, 2013) wird darauf hingewiesen, dass die SSB bereits im juvenilen Stadium ossifiziert, womit eine Beweglichkeit der SSB im Sinne der Kinematik ausgeschlossen ist. Trotz des Fehlens eines wissenschaftlichen Nachweises, (gegen diese Darstellung der Beweglichkeit in der SSB,) wird diese in den osteopathischen Lehrveranstaltungen und Lehrbüchern als Tatsache dargestellt.

Entscheidend für die Aussagen, die in dieser Studie getroffen werden, ist aber das Faktum, dass es sich nicht um eine weitere Literaturstudie handelt, sondern um eine Untersuchung mit und an menschlichen Schädeln. Um eine quantitative und qualitativ belastbare Aussage zur Beweglichkeit in der SSB treffen zu können wurden ca. 500 Schädel und Schädelfragmente gesichtet. Darunter wurden 60 Fötal- und Kinderschädel sowie 110 Erwachsenenschädel und weitere 30 SSB und Medianschnitte dokumentiert. Die dokumentierten Schädel wurden palpatorsch untersucht und es wurden manuelle Bewegungstest durchgeführt. Anschließend wurden die Exponate fotodokumentiert.

Wichtig dabei war eine genügend große Anzahl von Schädeln zu untersuchen, um eine qualitativ und auch quantitativ belastbare Aussage treffen zu können. Im Rahmen der Untersuchungen wurden insgesamt ca. 500 Schädel und Schädelfragmente gesichtet. Die Sichtung der Schädel wurde durchgeführt im Beinhaus Alken an der Mosel, im Beinhaus Hallstatt in Österreich und in der anatomischen Sammlung der Phillips-Universität Marburg (betreut durch Frau Dr. Nina Ulrich).

Das primäre Ziel unserer Untersuchung war es, herauszufinden, ob sich eine SSB fotografisch dokumentieren lässt und wenn ja, bis zu welchem Alter? Die zweite für uns wichtige Frage war: Lässt sich an der SSB eine wie auch immer geartete Bewegung feststellen und kann die SSB bewegungsanimiert werden?

Die Altersdatierung der fötalen Schädel und die der Säuglinge und Kleinkinder wurden anhand der aktuellen Perzentilen Tafeln vorgenommen. Einige der Exponate in Hallstatt und an der Universität Marburg waren mit Altersangaben versehen.

Die Ermittlung der Messwerte erfolgte mit einem Maßband mit 0,5 cm Breite für die Umfangmessung, ein Dickenmesser für den AP- und Transversalen- Durchmesser bei den erwachsenen Schädeln sowie eine digitale Schiebellehre für die Messung der Fötalschädel.



Für die Sichtbarmachung der Suturen (Bild1 S. parieto-squamosa) wurde eine von uns entwickelte Beleuchtungsanlage eingesetzt. Um eine mögliche Bewegung zu testen wurde palpatorisch gearbeitet. Die SSB der einzelnen Präparate wurde

einem mechanischen Druck durch die Hand des Untersuchers ausgesetzt. Dabei wurde beobachtet ob eine Bewegung in Extension oder in Flexion stattfindet.

Den Worten von Magoun folgend - „es ist verwegen, zu versuchen, diese Spezialität (die der Bewegung der Suturen im Schädel) nur durch das Studieren dieses Textes zu erlernen“ - haben wir versucht, das theoretische Model der Schädelbewegung in der Praxis zu überprüfen. „Zeit und Erfahrung können Sutherlands Theorie verwerfen oder beweisen“, so Magoun weiter (Magoun, 2009, S. 18). Diese Aussage haben wir aufgegriffen und versucht eine Antwort darauf zu finden.

Die osteopathische Theorie

Die Entwicklung der Cranialen Osteopathie wird im Wesentlichen W. G. Sutherland (1873 – 1954) zugeschrieben. Sutherland hat sich über Jahrzehnte mit der Biomechanik des Schädels befasst. Dabei hat er in Selbstversuchen und durch Untersuchungen von Patienten gefunden, dass sich die Schädelknochen in geringem Umfang bewegen können (Sutherland-Kompodium).

Nach Sutherland haben sich in den folgenden Jahren eine Vielzahl von weiteren Autoren mit den möglichen Bewegungen im Bereich des Schädels (und darüber hinaus) beschäftigt. Ergänzend dazu gibt es eine Vielzahl von Animationen (z. B. Liem und Muntinga) und Modellen, die die Bewegung in der SSB und den anderen Suturen verdeutlichen sollen.

In dieser Arbeit beziehen wir uns im Wesentlichen auf die Untersuchungen und Ergebnisse von W. G. Sutherland. Die Hauptquelle für die nachfolgenden Aussagen ist u. a. das Buch „Osteopathie in der Schädelkapsel“ von Harold I. Magoun.

Die Osteopathie in der Schädelkapsel befasst sich im zum Großteil mit zwei physiologischen Phänomenen: den stattfindenden Bewegung in den Schädelkapseln und einem rhythmischen Impuls im Schädelinneren.

Neben den Aussagen im Buch von Magoun finden sich viele interessante und wichtige Aspekte auch in dem Werk „Das große Sutherland-Kompendium“. Hier beschreibt Sutherland sehr ausführlich, wie er sich die gelenkige Beweglichkeit der Schädelknochen und die unwillkürliche Mobilität des Sacrum vorstellt (Sutherland-Kompendium S. I-60.-68).

So beschreibt Sutherland z. B.:

Gelenkige Beweglichkeit existiert im Bereich der Schädelbasis und auch der Gesichtsknochen; das Schädeldach kompensiert durch Ausdehnung und Zusammenziehen für die basilare Beweglichkeit (Sutherland-Kompendium I-66).

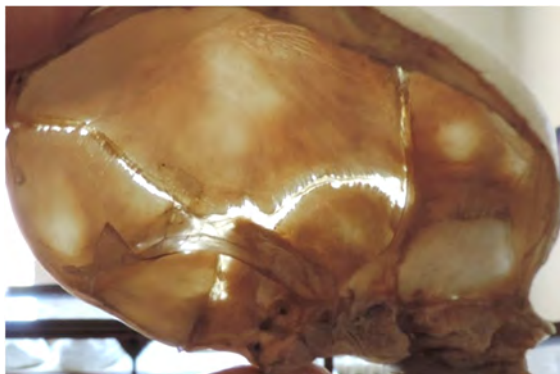
Es gelang mir nicht, zu beweisen, dass es keine Mobilität zwischen den Knochen des lebendigen menschlichen Schädels gibt (Sutherland-Kompendium I-17).

Für Sutherland ist das Os sphenoidale für die gelenkige Beweglichkeit des kranialen membranösen Mechanismus von großer Wichtigkeit (Sutherland-Kompendium S. I-68). Im Weiteren beschreibt Sutherland dann mehrere Bewegungen der Schädelbasis. Eine Aussage von Sutherland ist jedoch im Zusammenhang der vorliegenden Arbeit von großer Wichtigkeit:

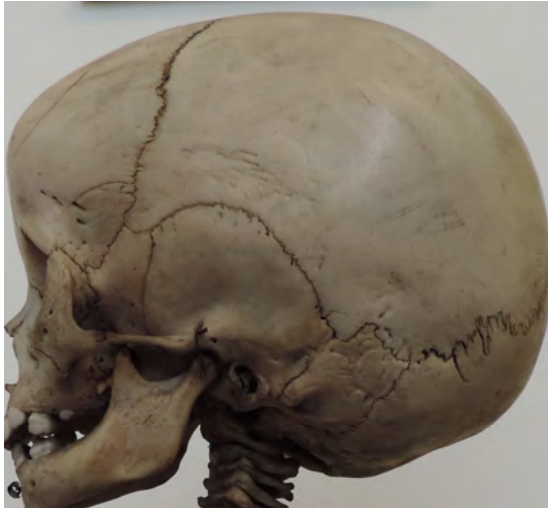Ich konnte die Bewegung von Flexion, Extension, Sidebanding/Rotation und Torsion zwischen dem Os sphenoidale und dem Proc. basilaris des Os occipitale auch an älteren lebenden Personen demonstrieren (Sutherland-Kompendium S. 68).

Dieser Mechanismus wird als Primärer Respirationsmechanismus oder auch PRM bezeichnet. Diese Entdeckung war für Sutherland so wichtig, dass er sie als „Atem des Lebens“ bezeichnete. Der von Sutherland beschriebene PRM wird von verschiedenen Komponenten unterhalten. So auch durch die Gelenkmobilität der Schädelknochen. „Wurde ursprünglich angenommen, der Schädel sei eine „rigide Struktur“, so können wir heute davon ausgehen, dass an verschiedenen Suturen Bewegungen möglich sind“ (Magoun, 2009, S. 50).

(Bild 2)



Nach der Ansicht von Sutherland sind die Beweise für eine Mobilität der Suturen sehr überzeugend. So stellt Sutherland die Hypothese auf: Warum sollten Gelenkflächen an den Schädelknochen vorhanden sein, wenn nicht zur Bewegung? Sutherland schlussfolgert daraus: „Die einzige plausible Erklärung für eine derartige Übereinstimmung bei der Entwicklung der formgebenden Jahre – vom glatten Rand der Membranen oder der Knorpel beim Neugeborenen zu den gut zusammengeschlossenen Schädelnähten des 6-jährigen Kindes – ist, dass sich jedes Gelenk im Zusammenhang und im Verhältnis zu der normalerweise vorhandenen, leichten zielbewussten Bewegung entwickelt. Diese Bewegung bleibt das ganze Leben hindurch erhalten“ (Magoun, 2009, S. 52).



(Bild 3)

Für Sutherland spielt es dabei keine Rolle, ob es sich um den Schädel eines Erwachsenen oder eines Neugeborenen handelt (Magoun, S. 52).

Im Folgenden beschreibt auch Upledger die Bewegung in der SSB um eine transversale Drehachse. Auch er geht uneingeschränkt davon aus, dass die SSB eine „gelenkige Verbindung ist. „Wenn das Os sphenoidale in die Flexionsphase des Cranio Sacralen Bewegungsrhythmus eintritt, bewegen sich seine hinteren Anteile nach kranial, während die

vorderen einen „Sturzflug“ nach anterior machen (Upledger, 2009).

Nach Sutherland darf man in der SSB jedoch keine Bewegung wie in den anderen Gelenken des Körpers erwarten:

„Es existiert nur eine Spannkraft – eine Kombination eines leichten Nachgebens oder einer Geschmeidigkeit im Gelenk und der Flexibilität des lebenden, biegsamen Knochens“ (Magoun, 2009, S. 72).

Dann allerdings beschreibt Sutherland dennoch Bewegungen in der SSB die um transversale Achsen verlaufen. Diese Achsen sollen eine Rotation in Flexion und Extension ermöglichen. Bei der Flexion soll die SSB „hochsteigen“ und sich dabei etwas anheben (Magoun, 2009, S. 72).

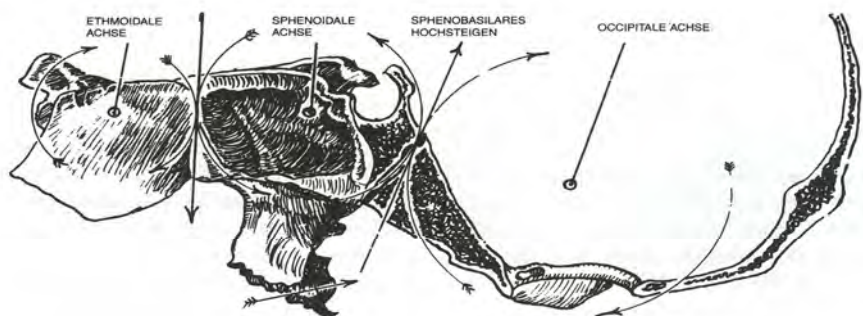


Bild 23 – Flexion der Sphenobasilar-Synchondrose

Die Bewegungen finden um parallel verlaufende Transversalachsen statt. Os ethmoidale und Occiput drehen in die gleiche Richtung, während das Sphenoid in die entgegengesetzte Richtung dreht; die drei Knochen bewegen sich wie drei ineinanderhängende Zahnräder.

Diese Bewegung wird auch als Inspirationsphase innerhalb des PRM bezeichnet. In dieser Inspirationsphase soll eine Flexion von Os occipitale und Os sphenoidale (Knochen der Zentrallinie) erfolgen. Die unpaaren median gelegenen Knochen (Ossa frontalia, Ossa temporalia, Maxillae, Ossa parietalia und Ossa zygomatica) sollen eine Außenrotation durchführen. In der cranialen Expirationsphase verlaufen diese Bewegungen umgekehrt.

In der Bewegung der Inspirationsphase des PRM soll das Schädeldach etwas einsinken. Auch diese These ist umstritten. In einer weiteren Facharbeit werden wir darauf eingehen. Es soll zu einer Verringerung des anterior-posterioren Durchmessers kommen. Außerdem sei eine leichte Verbreiterung des transversalen Schädeldurchmessers wahrnehmbar.

Nach Sutherland ist dieser Zyklus des cranialen Impulses - beim normalen Erwachsenen - 10 - 14 Mal in der Minute wahrnehmbar (Magoun, 2009, S. 59).

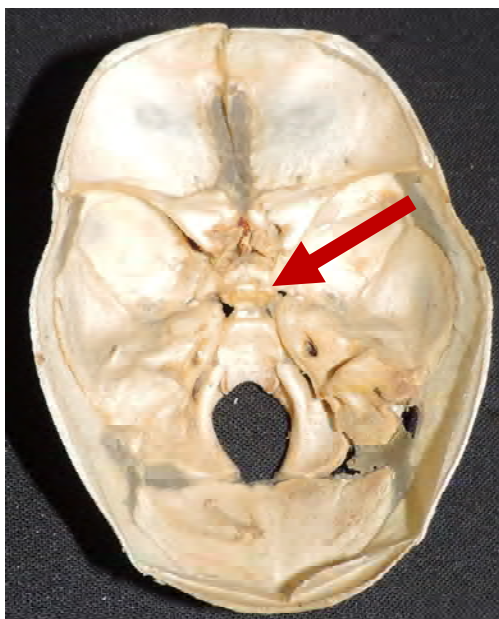
Diese Aussagen von Sutherland gelten als anerkannt und werden deshalb so auch heute in allen osteopathischen Ausbildungseinrichtungen gelehrt.

Die GKO Studie

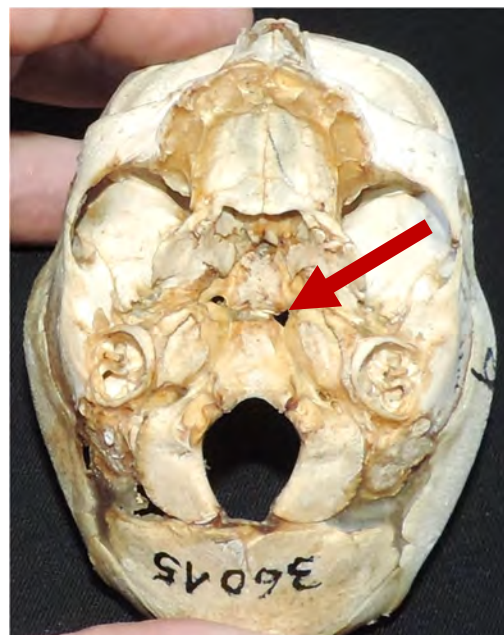
Bei dem Studium der Schädel, die von uns vorgenommen wurde, können wir in Bezug auf die SSB folgende Feststellungen treffen:

Im Alterszeitraum der Präparate (12. – 29. Schwangerschaftswoche) ist gut zu erkennen, dass die SSB noch eine knorpelige Grundstruktur hat und tatsächlich auch noch eine „gelenkartige“ Verbindung zwischen der Basis des Os occipitale und der Basis des Os. sphenoidale darstellt.

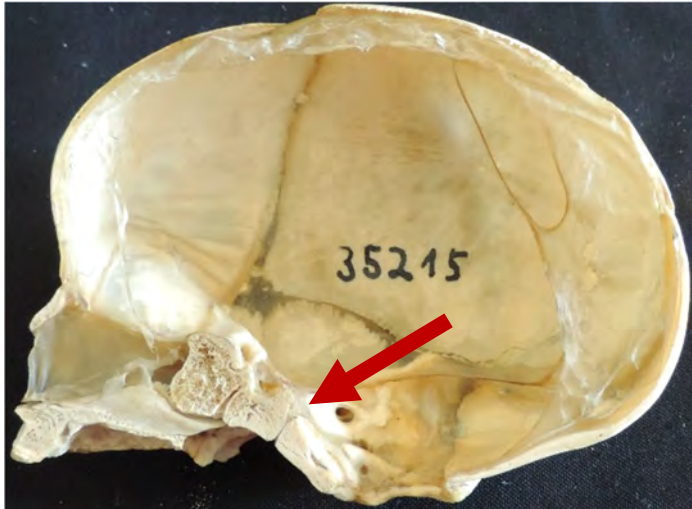(Bild 4)



(Bild 5)



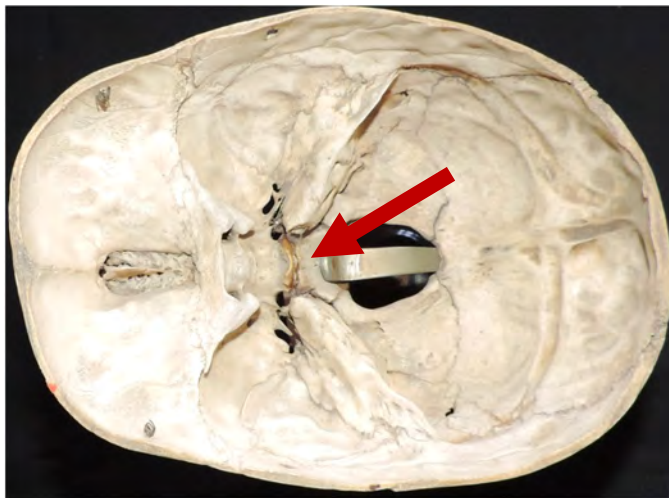
(Bild 6)



Das Vorhandensein einer Synchondrosis-Spheno-Basilaris hat sich also im Fötalstadium und im frühen Kindheitsalter bestätigt und konnte somit auch fotodokumentiert werden.

Durch einen gezielten Druck auf die SSB konnte bei den Fötal Präparaten eine deutliche Bewegung wahrgenommen werden.

(Bild 7)

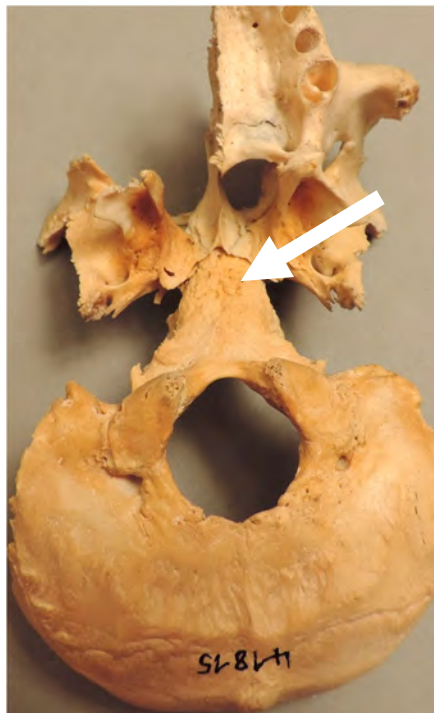
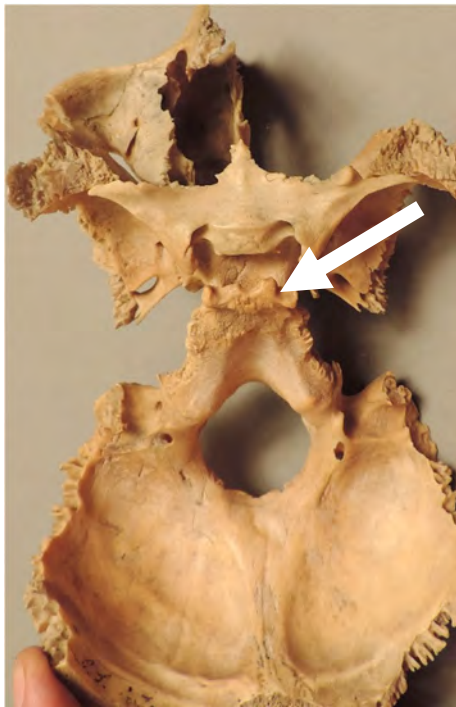


Bei dem Bild 6 handelt es sich um ein Kind mit Milchgebiss, ca. 3. – 4. Lebensjahr. Auch im Alter von 3 – 4 Jahren ist eine SSB noch sehr deutlich zu erkennen

Für den juvenilen Bereich der von uns gesichteten Präparate fehlt jedoch eine weitere gesicherte Altersdatierung.

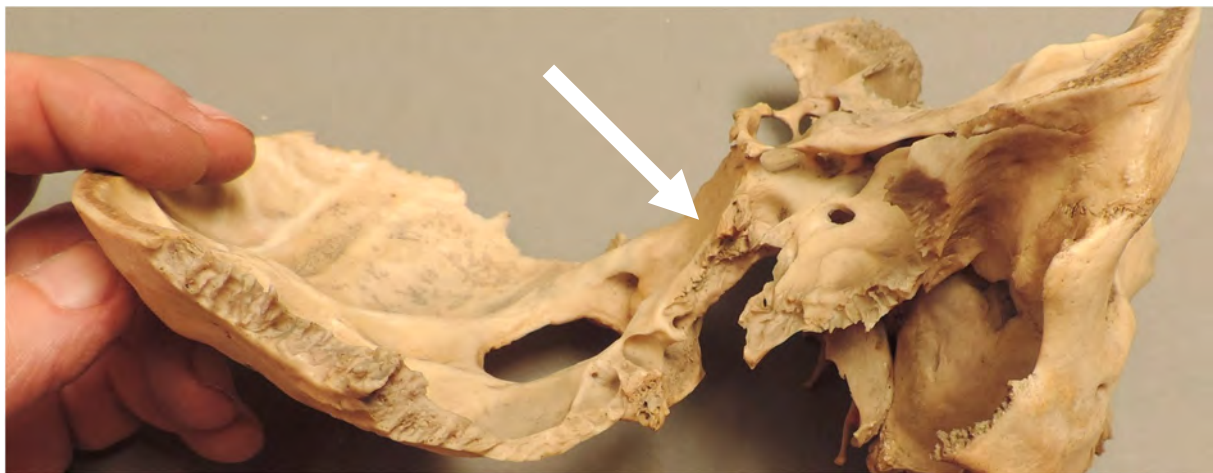Bei den Präparaten, die Erwachsenen zugeordnet werden konnten, ist eine Synchondrosis nicht mehr zu finden. Bei diesen Präparaten kommt es, wie in den nachfolgenden Objekten dokumentiert, zu einer kompletten spongiösen Durchbauung, zu einer Synostose.

(Bild 8, 9)



Bei diesen Exponaten ist eine komplette Ossifikation der Schnittstelle der Pars basilaris des Occiput und des Os sphenoidale festzustellen. Das gilt für die craniale, die caudale sowie für die laterale Ansicht.

(Bild 10)

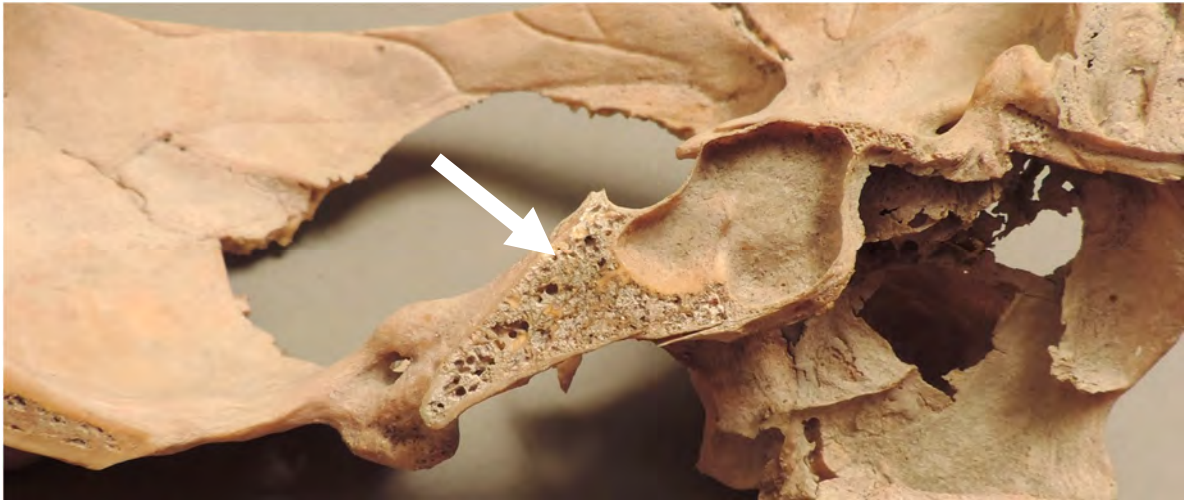

Alle Erwachsenenschädel, die wir untersucht haben, wiesen somit augenscheinlich keine SSB mehr im Sinne einer Synchondrose auf.

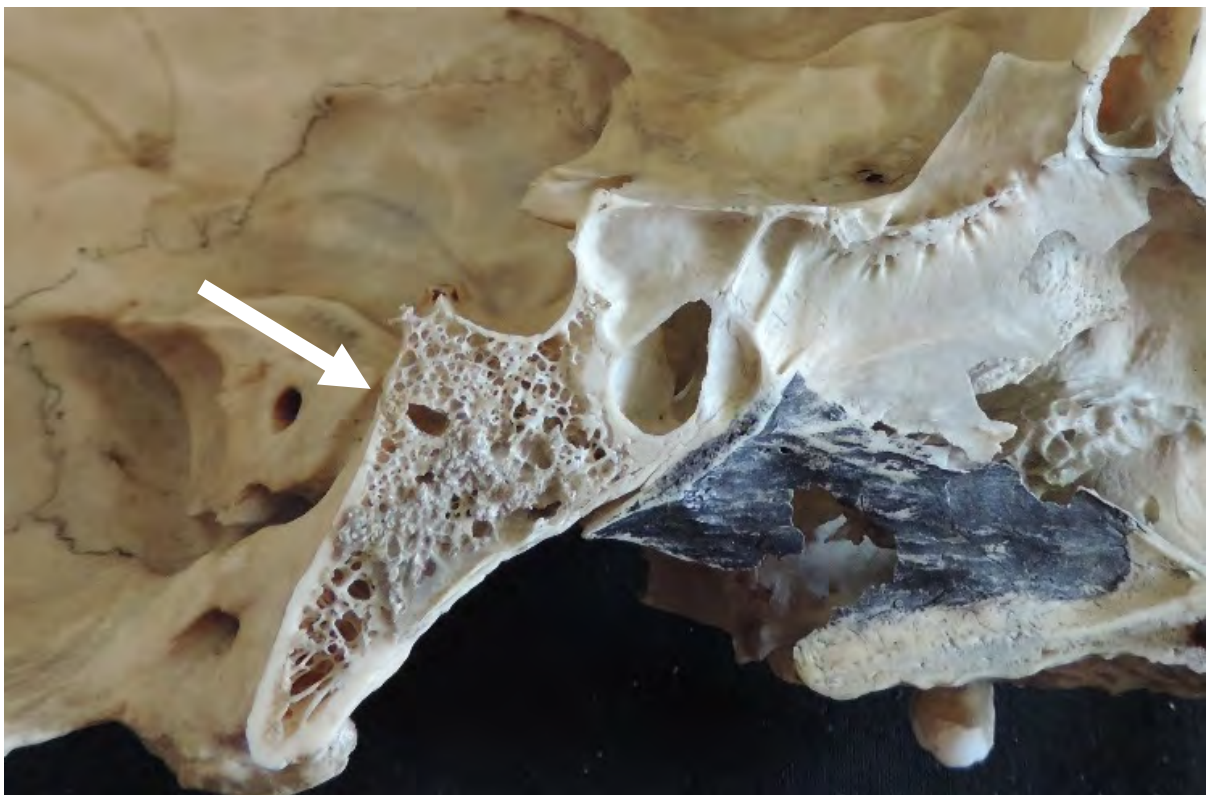Bei den erwachsenen Präparaten waren auch durch die ausgeübten Druck- oder Biegekräfte keine Bewegungen mehr wahrnehmbar.

Die fotodokumentierten Exponate zeigen eindeutig eine knöcherne Durchbauung der Gelenkstruktur. Der komplette Ersatz des Fötalen Knorpels durch Spongiosa konnte von Cranial und Caudal als auch im Medianschnitt dokumentiert werden.

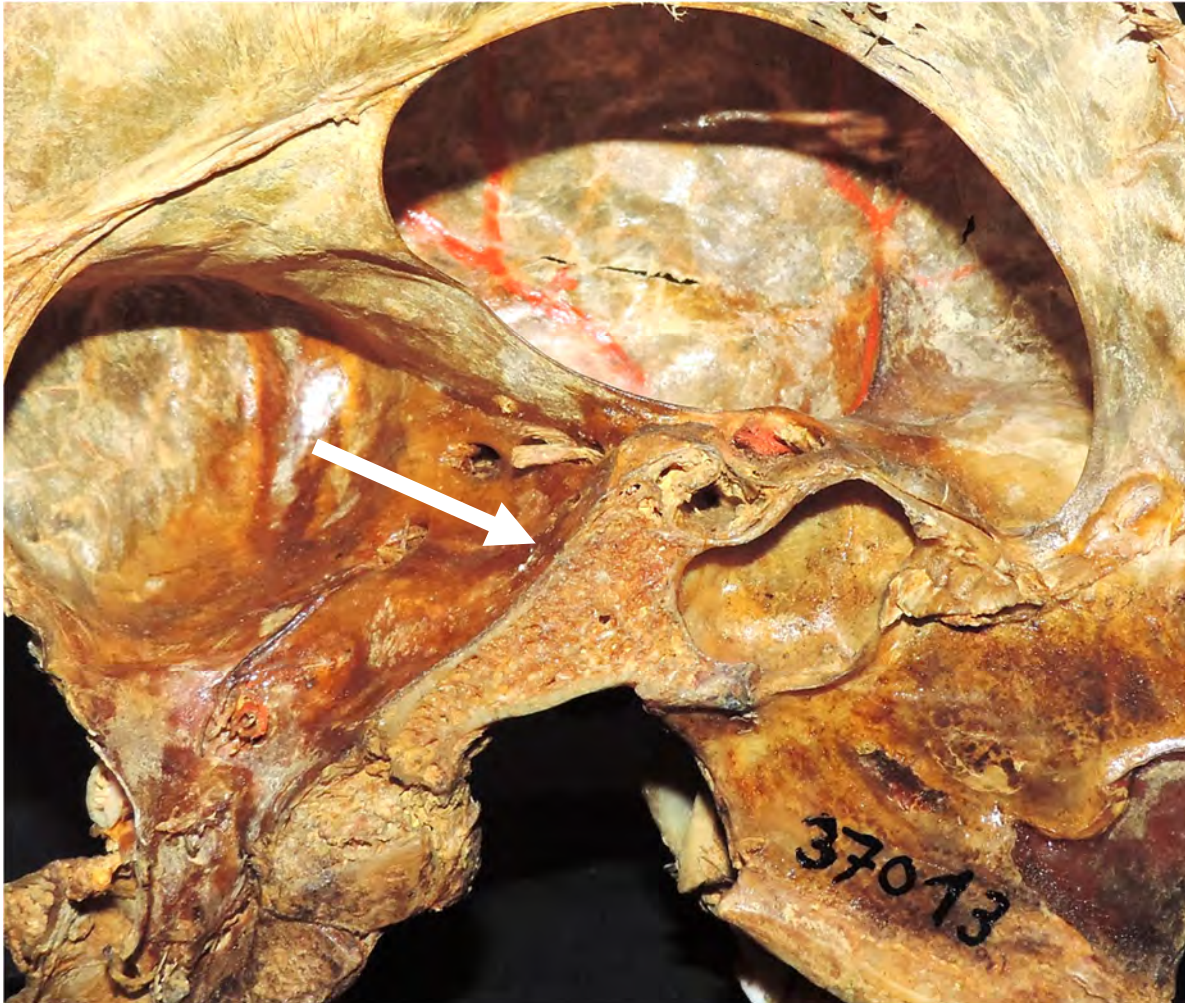
(Bild 11)



(Bild 12)



(Bild 13)



Die vorgefundene ausgebildete spongiöse Struktur im Erwachsenenschädel, für den Erwachsenenschädel, schließt somit eine Bewegung im Sinne der Kinematik, um definierte Rotationsachsen, in der SSB aus.

Diskussion

An dieser Stelle muss nochmals darauf hingewiesen werden, dass es sich bei den untersuchten Exponaten um Schädel handelt, die teilweise schon mehrere hundert Jahre alt sind - also um Trockenpräparate (Alken). Die Schädelammlung der Universität Marburg und die Schädel aus dem Gebeinhaus in Hallstatt sind jedoch wesentlich jünger (50-150 Jahre).

Auch wurde schon von Sutherland die Überlegung mit einbezogen, dass es sich bei Schädeln um „trockene, entfettete Laborpräparate handelt. Selbstverständlich fehlen diesen Präparaten die Hydrodynamik und die Zirkulation eines lebenden Objektes.

Sutherland geht davon aus, dass die Gelenkstruktur der SSB bis zum Alter von 20-25 Jahren eine Synchondrose bleibt und später zu spongiösem Knochen umgebaut wird (Magoun, 2009, S. 67). Arbeiten von Schalkhauser und Krishan belegen, dass die SSB frühestens mit 11

Jahren bei Mädchen und bei Jungen mit 13 Jahren geschlossen ist (Schalkhauser A., Krishan, 2013). Warum Sutherland dann aber wiederum Bewegungen um definierte Achsen, in der SSB beschreibt ist nicht nachvollziehbar. Ob eine gewisse Malleabilität oder eine Inhärenz des Knochens beim Lebenden eine Bewegung ermöglicht, wie von Sutherland beschrieben, ist bisher nirgendwo wissenschaftlich belegt.

Sutherlands Aussagen sind sehr indifferent und erscheinen in sich nicht schlüssig. Sie sind eher als widersprüchlich zu bewerten. Bei der Sichtung der Literatur von Sutherland fällt auf, dass er keine einheitliche Linie bei seiner Beschreibung der gelenkigen Verbindung und Struktur der SSB verfolgt. Es ist schwierig nachzuvollziehen, dass Sutherland zum einem von einem echten Gelenk, mit einem eindeutigen Beweis einer Struktur vergleichbar mit einem Diskus (intervertebralis) spricht (Kompendium, S. I-68), zum anderen aber von einer Verknöcherung ab dem 20.-25. Lebensjahr.

Dass Sutherland sich hierbei dann auch auf nur ein gefundenes Exemplar (SSB mit Diskus) bezieht, und kann sicher nicht als wissenschaftliche Bestätigung für eine gelenkige Beweglichkeit der SSB gewertet werden.

Nicholas Handoll geht in seinen Ausführungen soweit zu sagen: „Die SSB ist dazu entworfen sich nicht zu bewegen“ (Handoll, 2009, S. 47). Gleichzeitig beschreibt er aber, dass die SSB in der Flexion dazu tendiert, sich anzuheben. In der Extension neigt sie zum Absinken. Dieses Konzept hat Studenten jahrelang beachtliche Schwierigkeiten bereitet, da die SSB wie bereits erwähnt im Alter von 25 Jahren ossifiziert (Handoll, 2009, S. 43). Irritierend und unwissenschaftlich sind dann auch weitere Aussagen von Handoll wie z.B.: Für die palpierende Hand fühlt es sich tatsächlich so an, als ob sich die SSB in Flexion hebt und in Extension senkt. Ob es sich um eine messbare Anhebung oder Absenkung handelt, ist klinisch unerheblich. (...) Klinisch ist es nicht von vorrangiger Bedeutung, ob an der SSB tatsächlich eine physische Bewegung stattfindet oder nicht, denn die ist unerheblich für die Palpation (Handoll, 2009, S. 46). Eine nicht stattfindende Bewegung als klinisch unerheblich zu bezeichnen und diese angeblich nicht vorhandene Bewegung dann trotzdem zu Palpieren grenzt da wohl eher an wissenschaftlichen Nihilismus.

Torsten Liem beschreibt in einer Vielzahl von Fach- und Lehrbüchern die Funktion der SSB und des PRM. In einer Videoedition von Liem wird die Bewegung in der SSB und den daraus folgenden Bewegungen im Schädel graphisch dargestellt.

Gleichzeitig bezeichnet Liem die Bewegungen in der SSB, mit den daraus resultierenden weiterlaufenden Auswirkungen auf die craniale Sphäre und den PRM als hypothetisch und nicht bewiesen. Nach der Aussage von Liem sind die biomechanischen Betrachtungen zur Beweglichkeit der SSB angenommen und dienen lediglich als didaktische Hilfe bei der Palpation. Auch sei es völlig ungeklärt, ob es überhaupt eine Anpassung der Schädelknochen (im Sinne des PRM) an die SSB geben kann. Liem spricht dann darüber, dass möglicherweise eine gewisse

„intraossale Malleabilität wahrnehmbar sei, jedoch deutlich geringer als die suturale Beweglichkeit (Liem, 2005, S. 294-98).

Die Literaturrecherche, die dieser Arbeit zugrunde liegt, hat gezeigt, dass wir hier von einer völlig disparaten Datenlage auszugehen haben. Es konnte kein wissenschaftlicher Beweis dafür gefunden werden, dass es im Erwachsenenalter tatsächlich eine Bewegung in der SSB gibt.

Das Fazit dieser Arbeit legt den Schluss nahe, dass die SSB beim Erwachsenen kein Punktum mobile darstellt, sondern ein Punktum fixum. Ein Punktum fixum, um das sich die Bewegungsdynamik des Schädels und die der Meningen orientiert und organisiert.

Wenn die Ergebnisse dieser Studie dazu beitragen würden, die Diskussion um eine Beweglichkeit in der SSB, auf faktenbasierter Basis neu zu beleben, wäre das für die Osteopathie ein wichtiger Schritt, auch für den interdisziplinären Austausch.

Auch muss das Bewegungsmodell des cranialen Systems, nach den vorliegenden Ergebnissen, neu diskutiert werden.

Vor dem Hintergrund der vorgestellten Ergebnisse erscheint es somit geboten, sich den Realitäten objektiv zu stellen. Daneben muss zwingend ein vernunftorientierter Dialog mit der Schulmedizin einsetzen, der der Tatsache gerecht wird, dass sich die SSB beim Erwachsenen, physiologischer Weise (im Sinne der Kinematik) nicht mehr bewegt und damit auch nicht als gelenkige Struktur bezeichnet werden kann. Eine an den belegten Tatsachen orientierte Diskussion würde auch der Anerkennung der Osteopathie als seriöse medizinische Behandlungsmethode im Allgemeinen einen großen Dienst erweisen.

Bildnachweise:

Quellen: